H.-W. Pauls

Über 25 Jahre Behandlung und Infarktprophylaxe mit perlingualem Strophanthin („Strodival")

Ein Erfahrungsbericht

Sonderdruck aus: **Erfahrungsheilkunde · Band 48 · Heft 2, Februar 1999**

Karl F. Haug Verlag, Hüthig GmbH · Im Weiher 10 · 69121 Heidelberg

Zusammenfassung

Herzinfarkte entstehen nicht direkt hinter einer Stenose oder einem Gefäßverschluß in einem dort angenommenen „territorialen Mangelversorgungsgebiet", weil es im Herzmuskel keine Endarterien gibt, sondern ein Anastomosennetz. In diesem Netz werden verengte oder verschlossene Gefäße distal von allen Seiten aufgefüllt (*Baroldi*).

Aber Stenosen und Occlusionen scheinen die Blutzirkulation in schlecht durchbluteten Anastomosennetzen noch weiter zu verschlechtern. Dadurch können Zellgebiete mit besonderer Belastung (Linksinnenschichten) so sehr unterversorgt werden, daß es dort schon bei Stenosen 1.–2. Grades zu „stoffwechselbedingten, idiopathischen Myokardnekrosen" kommt; topisch entfernt von den Stenosen oder Occlusionen der Coronargefäße. In offenbar „guten" Netzen fand *Baroldi* sogar bei Totalverschlüssen keinerlei myokardiale Schädigungen.

Strophanthin verbessert offenbar den Stoffwechsel der Herzmuskelzelle. Es fördert die Ausnutzung der angebotenen Substrate, beseitigt ein Utilisationsdefizit. Da es Angina-pectoris-Beschwerden zuverlässig beseitigen und Herzinfarkte offensichtlich verhüten kann, ist es sehr zur Therapie zu empfehlen.

Das hat sich in über 25jähriger Behandlungszeit mit perlingualem Strophanthin (Strodival) immer wieder gezeigt.

Schlüsselwörter

Angina pectoris, Herzinfarkt, perlinguales Strophanthin, Herzmuskel, Anastomosennetz, Blutzirkulation, Koronargefäße.

Abstract

Myocardial infarctions do not develop directly behind a stenosis or a vascular occlusion in a "territorial area of insufficient supply" which is supposed to be there, because there are no end-arteries in the cardiac muscle but an anastomotic net. In this net, vessels, which are constricted or occluded are distally filled from all directions (*Baroldi*).

It seems however, that stenoses and occlusions further worsen the flow of blood in anastomotic nets, which are insufficiently supplied with blood. As a result, cellular areas with special burden (inner layers of the ventricle) are insufficiently supplied in such a way, that even stenoses of grades 1–2 result in "metabolic, idiopathic myocardial necroses", which are topically distant from the stenoses or occlusions of the coronary vessels. In obviously "good" nets *Baroldi* did not find any myocardial lesions even in total occlusions.

Strophantin obviously improves the metabolism of the myocardial cell. It supports the utilization of the substrates which are offered and removes a utilization deficit. As it can remove angina pectoris complaints reliably, it can be recommended very much for therapy.

This has been repeatedly shown in more than 25 years of treatment with perlingual strophantin (Strovidal).

Keywords

Angina pectoris, myocardial infarction, perlingual strophantin, cardiac muscle, anastomotic net, flow of blood, coronary vessels.

Der englische Botaniker *Kirk* war 1859 als Mitglied der *Livingstone*-Expedition in Zentralafrika an einem „myokardschädigenden Tropeninfekt" erkrankt und durch Strophanthus-Samen auf seiner Zahnbürste „immediately" beschwerdefrei geworden.

Aus diesem Samen, den er später nach Edingburgh mitnahm, gewann der Pharmakologe *Fraser* die rasch berühmt gewordene Tinctura Strophanthi.

Später rühmte *Ludolf von Krehl* im Handbuch von 1901 die „oft ausgezeichneten Erfolge" des „vortrefflichen", „vorzüglich geeigneten" oralen Strophanthins „in all den zahlreichen Fällen" der Ambulanzkardiologie, wo zwar keine Insuffizienz besteht, aber die „Kammermuskulatur" infolge „Erkrankungen des Herzmuskels" behandlungsbedürftig ist, usw. (zitiert von *B. Kern* in **„Der Myokardinfarkt"**).

1971 fand in Heidelberg unter Leitung von *Schettler*, dem damaligen Direktor der Medizinischen Universitätsklinik, die auch den Namen „*Ludolf-von-Krehl-Klinik*" trägt, ein Kolloquium über orales Strophanthin statt. In einem späteren „offenen Brief" (veröffentlicht im Rundbrief Nr. 25 der

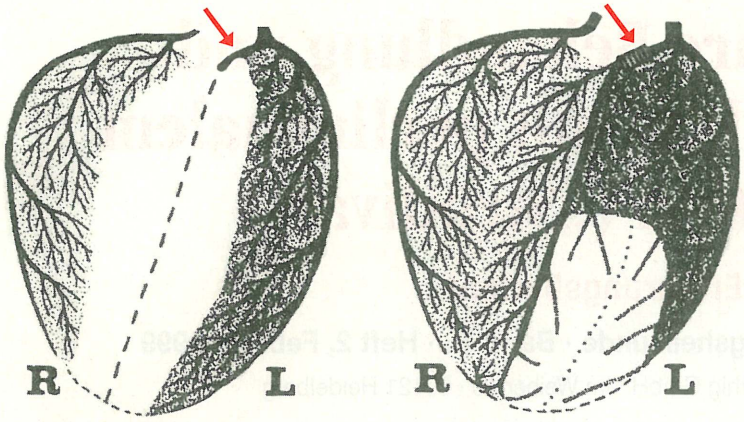

Abb. 1 Abb. 2

„Internat. Gesellschaft für Infarktbekämpfung") warf *v. Ardenne Schettler* vor, in autoritär-dogmatischer Form unbequeme wissenschaftliche Wahrheit zur Prophylaxe und therapeutischen Wirksamkeit von perlingual appliziertem Strophanthin zu unterdrücken. „Die Leidtragenden Ihres Handelns sind jene Infarkttoten, die nach unserem Konzept zu retten gewesen wären ..." *Schettler* blieb bei seiner ablehnenden Haltung. Im „Deutschen Ärzteblatt" schrieb er: "Die Theorie myokardiogener Infarktentstehung und die Spekulation der Infarktverhütung durch orales Strophanthin entbehren folglich nach wie vor jeglichen wissenschaftlich-theoretischen und klinisch-empirischen Grundlagen."

Ob die späteren Ärzte an der nach dem berühmten Arzt und damaligen „Herzpapst" benannten Klinik wohl mal gelesen haben, was für Erfahrungen *L. v. Krehl* mit oralem Strophanthin gemacht hatte und was er davon hielt?

Anfang der 90er Jahre haben amerikanische Physiologen der Universität Maryland das ihnen schon länger bekannte „digitalislike" im Blut als „Ouabain" identifiziert, als ein körpereigenes Hormon der NNR (Lancet 8/91, M.M.J. June 92 Journal of Endokrinologie, England 1995).

Ouabain ist g-Strophanthin.

Mitte der 60er Jahre veröffentlichte der italienische Anatom und Pathologe *G. Baroldi* zusammen mit *G. Scomazzoni* in seinem Buch „Coronary circulation in the normal and pathologic heart" die Ergebnisse 10jähriger Forschungsarbeit an 520 menschlichen Herzen, deren Gefäßsystem er mit flüssigem Kunststoff unter Druck wie im Leben aufgefüllt hatte. Nach Erstarrung dieser Kunststoffe bei 40-50 Grad Celsius und Auflösung des Muskelfleisches im Säurebad blieben die filigranartigen Gefäßgebilde übrig.

Die Ergebnisse von Baroldis Untersuchung dieser wunderbaren Gefäßgebilde waren folgende:

Im Myokard gibt es keine **End**arterien, vergleichbar den Ästen eines Baumes, sondern die Gefäße zwischen den großen Arterien und Venen bilden ein dichtes Anastomosen**netz**. Das hat zur Folge, daß bei einer Gefäßstenose oder einem Verschluß eines Gefäßes dieses Gefäß von rückwärts und seitwärts voll wiederaufgefüllt wird.

Eine Darstellung, wie sie Abb.1 zeigt – so sähe der Verschluß einer Endarterie mit dem territorialen Mangelversorgungsgebiet dahinter aus – hat *Baroldi* bei seinen 520 Herzen nie zu sehen bekommen. Lagen ein Verschluß und ein Infarkt vor, entsprach der Befund immer der Abb.2 und der Abbildung D in seinem Buch. Verschluß und Infarkt lagen topisch weit auseinander. In Abb. A und B sind weitere Verschlüsse und Infarkte gezeigt, in Abb. C ein Verschluß ohne Myokardschädigung.

In seinem Buch schreibt *Baroldi* am Ende des Kapitels über „Anastomotic arterial circulation": "The conclusion is reached that in human pathology most of the so- called 'myocardial-infarcts' are not true infarcts, in the strict sense of this term."

Die heute übliche Definition lautet: „Herzmuskelinfarkt durch Coronarinsuffizienz, d.h. durch rasch kritische Ausmaße erreichende Einengung eines Coronarienastes bedingtes 'territoriales Mangelversorgungsgebiet des Myokards' mit mehr oder weniger ausgedehntem Gewebsuntergang eines ganzen Wandabschnittes oder nur begrenzter Wandbereiche" usw. (Medizinische Lexika).

Aber gerade solche Befunde hatte er nicht gesehen. Und darum paßte diese Beschreibung nicht zu dem, was er gefunden hatte.

Baroldi bezeichnet den Myokardinfarkt als eine „stoffwechselbedingte, idiopathische Myokardnekrose".

Bildbesc hreibungen zu den Abb. A–D:

A. Vorderwand (weiblich, 70 Jahre), mit altem Myokardinfarkt der hinteren, rechten und linken Kammer. Proximale (Pfeil 1) und distale (Pfeil 2) Teile des verschlossenen Astes. Beachten Sie die Vergrößerung der Septumäste und die gut entwickelte Vaskularisation der vorderen Herzwand. Der schwarze apikale Fleck (Pfeil 3) entspricht dem Bereich, aus dem die Probe für eine histologische Untersuchung entnommen wurde.

B. Vorderwand (männlich, 57 Jahre), mit altem, septalem, Myokardinfarkt der rechten und linken Kammer sowie kürzlichem, septalem Myokardinfarkt der rechten Kammer. Pfeil 1 zeigt die Okklusion des vorderen absteigenden Astes der linken Koronararterie. Ein rechter zweiter Ast und die rechte Koronararterie (Pfeile 2) sind verschlossen.

C. Vorderwand (weiblich, 76 Jahre), ohne Herzmuskelschädigung. Nur ein kleiner Kanal (Pfeil) verbindet die beiden Teile des verschlossenen Astes.

D. Vorderwand (weiblich, 39 Jahre), mit akutem Myokardinfarkt der linken hinteren Kammer. Durch eine Koronararteriitis sind der vordere absteigende Ast der linken Koronararterie und ein linker sekundärer Ast (Pfeil) verschlossen. Der distale Teil der verschlossenen Gefäße ist gut injiziert. Der hintere untere „gefäßlose Bereich" entspricht einem Bereich mit einem akuten Myokardinfarkt.

Quellenhinweis: Die 4 Bilder sind dem Buch „Coronary circulation in the normal an the pathologic heart" von Giorgio Baroldi, M.D., und Giuseppe Scomazzoni, M.D., entnommen (Office of the Surgeon General Department of the Army, Washington, D.C. 1967).

Anm. d. Red.: Die Publikation ist im Handel nicht erhältlich.

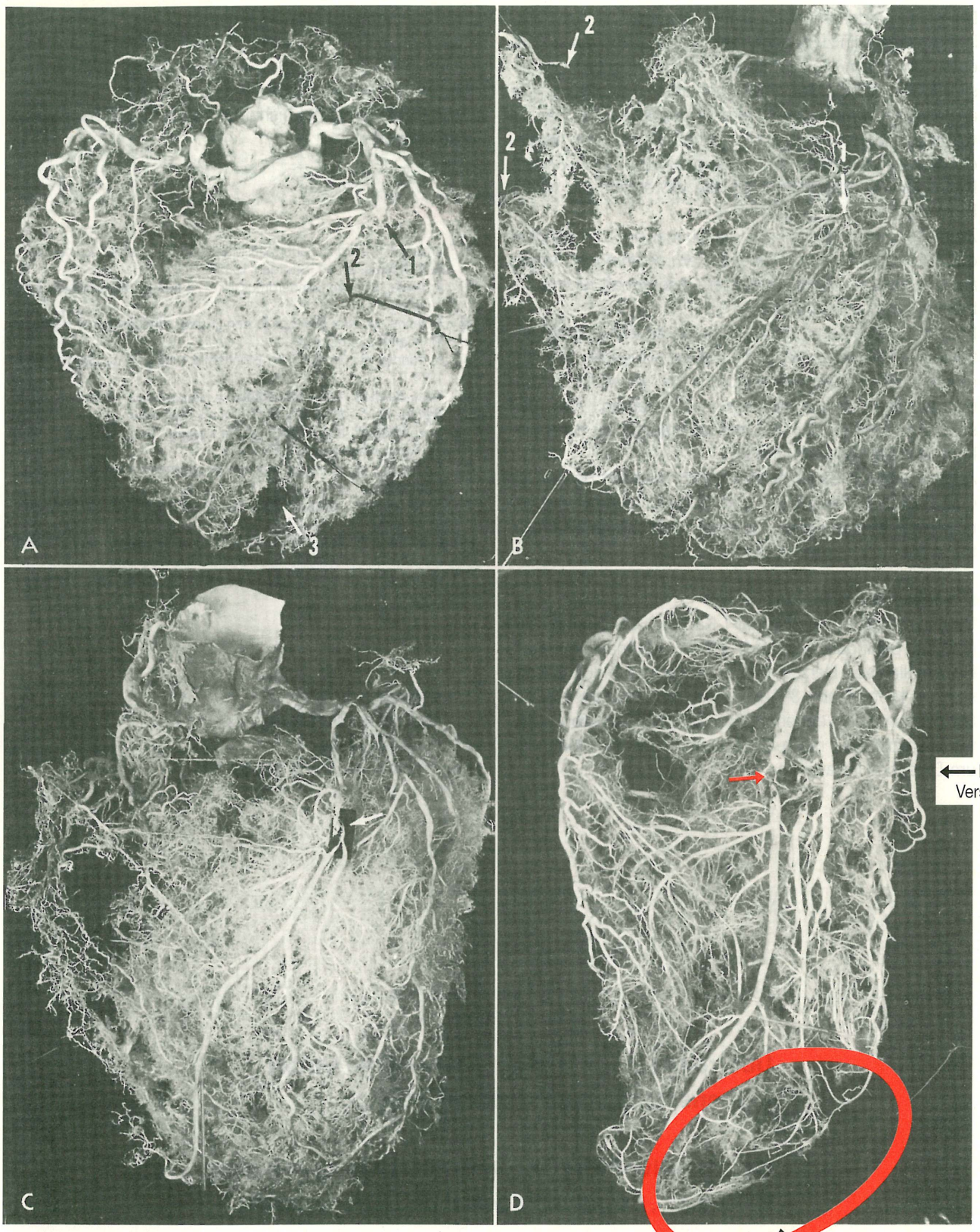

Abb. A–D: Okklusion des vorderen absteigenden Astes der linken Koronararterie.

Tab.1
Grad, Geschlecht, Quelle und Anzahl

	Ohne Herzmuskelschädigung		Mit lokaler Herzmuskelschädigung		Mit Herzmuskelinfarkt					
					Kürzlich		Alt		Kürzlich + Alt		Gesamt	
	Anzahl	Prozent	Anzahl	Prozent	Anzahl	Prozent	Anzahl	Prozent	Anzahl	Prozent	Anzahl	Prozent
Stenose, Stufen 1–2:												
♂ „H" 14 (100%)...	9	64,2%	3	21,42%	1	7,1%	...	...	1	7,1%	2	14,2%
♀ „H" 12 (100%)...	9	75,0%	3	25,5%	...	...	...	...	...	...	...	...
♂ „SD" 15 (100%)...	9	60,0%	3	20,0%	...	...	2	13,3%	1	6,6%	3	20,0%
♀ „SD" 5 (100%)...	1	20,0%	4	80,0%	...	...	...	...	...	...	...	...
Gesamt 46 (100%)	28	60,8%	13	28,2%	1	2,1%	2	4,3%	2	4,3%	5	10,8%
Stenose, Stufen 3–4:												
♂ „H" 25 (100%)...	12	48,0%	9	36,0%	1	4,0%	1	4,0	2	8,0%	4	16,0%
♀ „H" 17 (100%)...	10	58,8%	4	23,5%	...	...	1	5,8%	2	11,7%	3	17,6%
♂ „SD" 17 (100%)...	11	64,7%	6	35,2%	...	...	...	...	...	...	...	...
♀ „SD" Keine (100%)...	...	...	...	...	...	...	...	...	...	...	...	...
Gesamt 59 (100%)	33	55,9%	19	32,2%	1	1,6%	2	3,3%	4	6,7%	7	11,8%
Okklusion:												
♂ „H" 45 (100%)...	9	20,0%	7	15,5%	13	28,8%	5	11,1%	11	24,4%	29	64,4%
♀ „H" 34 (100%)...	10	29,4%	5	14,7%	11	32,3%	4	11,7%	4	11,7%	19	55,8%
♂ „SD" 29 (100%)...	3	10,3%	13	44,8%	2	6,8%	6	20,6%	5	17,2%	13	44,8%
♀ „SD" 4 (100%)...	1	25,0%	2	50,0%	1	25,0%	...	...	...	...	1	25,0%
Gesamt 112 (100%)	23	20,5%	27	24,1%	27	24,1%	15	13,3%	20	17,8%	62	55,3%
46												
+ 59												
+ 112												
Total = 217 Herzen											Total = 74 Infarkte	

Unter den 520 von *Baroldi* untersuchten Herzen waren 217 mit Gefäßstenosen und -verschlüssen, die er in Tabelle 61 seines Buches (siehe Tab.1 in diesem Artikel) folgendermaßen aufgeschlüsselt hat (sie ist deshalb so bemerkenswert, weil sie Einblick gibt in die Entstehungsursache der Infarkte):

Von 46 Herzen mit Stenosen 1. u. 2. Grades hatten 60,8 % keinerlei Myokardschäden. 28,2 % hatten mikroskopisch kleine Herdschäden und 10,8 % hatten Infarkte.

Von 59 Herzen mit Stenosen 3.–4. Grades hatten 55 % keinerlei Myokardschäden. 32,2 % hatten mikroskopisch kleine Herdschäden und 11,8 % hatten Infarkte. Von 112 Herzen mit Totalverschlüssen hatten 20,5% keinerlei Myokardschäden, 24,1 % hatten mikroskopisch kleine Herdschäden und 55,3% hatten Infarkte.

Und bei keinem einzigen Herzen hatte *Baroldi* den Infarkt in einem „territorialen Mangelversorgunsgebiet" direkt im Anschluß an eine Stenose oder einen Verschluß gefunden, sondern topisch ganz woanders.

Die 10,8 % Herzen mit Stenosen 1.–2. Grades hätten eine Angioplastie oder einen Bypass gebrauchen können. Bei den 20,5% (und 24,1%) Herzen mit Totalverschlüssen wären solche Operationen nicht nötig gewesen.

Worin liegt der Unterschied?

Es sieht so aus, als ob für die Entstehung von Infarkten die Qualität des intramuralen Anastomosennetzes, die Zirkulationsmöglichkeit des Blutes innerhalb dieses Netzes von rechts nach links, von vorn nach hinten, von oben nach unten viel wichtiger sind als Stenosen oder Occlusionen.

Die 10,8 % Herzen mit den geringen Stenosen hatten offenbar ein schlechtes Anastomosennetz. Schon eine nur geringe Behinderung der allgemeinen Zirkulation innerhalb dieses Netzes genügte, um an den Stellen mit besonderer Beanspruchung des Myokards (z.B. den Linksinnenschichten), ohne topische Verbindung mit den Stellen der Behinderung an ganz anderer Stelle, durch Mangeldurchblutung den Infarkt auslösen.

Die 20 % (+24,1 %) Totalverschlußherzen dagegen hatten offenbar ein so leistungsfähiges Anastomosennetz, daß diese Verschlüsse überhaupt keine Auswirkung hatten.

Durch einen Bypass wird die den Myokardzellen angebotene Gesamtmenge des Blutes mit seinem Gehalt an O2, Vitalstoffen und Nährstoffen vergrößert. Ein Mangel wird behoben.

Das ist die eine Möglichkeit, die Herzleistung zu verbessern. Die andere ist die, den Herzmuskelzellen Stoffe zuzuführen, die ihr helfen, die angebotenen Substrate besser auszunutzen. Ein Utilisationsdefizit wird beseitigt.

Ein solcher Stoff, der das kann, scheint Strophanthin zu sein.

Der Verfasser dieses Berichtes hat in nun schon über 25jähriger Beobachtungszeit immer wieder erlebt, daß bei rechtzeitiger Gabe und genügend hoher Dosis von perlingual appliziertem Strophanthin pectanginose Beschwerden zuverlässig zurückgingen und sichere Infarkte nicht mehr vorgekommen sind. Und nur 1 Patient hat in diesen Jahren einen Bypass nötig gehabt. In seiner Familie liegen offenbar cardiale Besonderheiten vor, die z.Z. geklärt werden sollen. Vielleicht war sein Herz auch strophanthinrefraktar, was anscheinend nur selten vorkommt.

Bei Mund- und Magenschleimhautreizungen wurden i.v.-Injektionen oder magenresistente „mr"-Kapseln gegeben.

Strophanthin beseitigt pectanginose Beschwerden und verhindert Infarkte offenbar durch Verbesserunq des Zellstoffwechsels. Deshalb nennen Baroldi, Kern, v. Ardenne u.a. den Infarkt eine „stoffwechselbedingte idiopathische Myokardnekrose". Das ist ihre Lehre.

Die Strophanthinbehandlung scheint eine Ursachenbehandlung zu sein, während die Bypasstherapie eine Substitutionstherapie ist. Deshalb ist die Strophanthin-Behandlung die bessere. Außerdem ist sie einfacher und viel billiger. Ein Bekannter in den USA hat für seinen Bypass kürzlich 23.500,- Dollar bezahlt.

Daß Strophanthin die geschilderte Wirkung hat, kann jeder Kollege nachprüfen. Dazu anzuregen, ist der Sinn dieses Berichtes. Strophanthin hilft sogar der *gesunden Herzmuskelzelle* bei ungewohnten Belastungen (z.B. bei Hochgebirgswanderungen im Urlaub: eigene Erfahrungen). Ein Fußballtrainer hatte seinen Sportlern vor den Spielen eine „Strodival"-Kapsel qegeben. Sie hatten danach bedeutend mehr Ausdauer, Kraft und Energie gehabt. Es habe sich nicht um einen Doping-Effekt gehandelt (aus Rundbrief 43 der „Internationalen Gesellschaft für Infarktbekämpfung").

Das erscheint glaubhaft, wenn man in der Fachpresse liest, daß bei Sportarten mit Ausdauerbelastung Sportler mit extrem hohen Milchsäurespiegeln (Laktatwerte um 25 Millimol. normal ist 1 Millimol) ins Ziel kommen („Ärztezeitung" Nr. 25 vom 20./21. Februar 1998).

Außer unbedeutenden Nebenwirkungen ist eine Schädigung eines Patienten durch perlingual appliziertes Stronhanthin in der über 25 jährigen Beobachtungszeit nicht vorgekommen.

Wie Strophanthin wirkt, ist eine Frage an den Wissenschaftler:

V. Ardenne hat bei künstlichen Infarkten an Rattenherzen festgestellt, daß ein Infarktprozeß innerhalb von 20–25 Min. noch rückgängig zu machen ist. In dieser Zeit stieg im Interstitialraum der Herzmuskelzellen der Milchsäurespiegel an. Wenn Strophanthin injiziert wurde, ging der pH-Wert wieder in die Höhe. *V. Ardenne* schloß daraus auf eine Mitnutzung der Milchsäure zur Energiegewinnung durch Strophanthin.

Diesen Effekt sollten auch Sportler ausnutzen. Strophanthin ist ja ein körpereigenes Hormon, produziert von der NNR.

Milchsäure entsteht, wenn der anaerobe Abbau von Glukose bis zum Pyruvat (Brenztraubensäure) nicht durch das Multienzymsystem „PDH- Komplex" unter Oxydation des Pyruvats bis zum Acetyl-Coenzym-A fortgesetzt wird. sondern, wenn durch O2-Mangel, Vitamin- oder Enzymmangel dieser Abbau behindert ist (nach Buddecke).

Oder wenn bei Sportlern zur Energiegewinnung aus Glukose Pyruvat schneller bereitgestellt wird, als der PDH-Komplex es weiterverarbeiten kann.

Die Zelle versucht dann offenbar, durch Fortsetzung der Glykolyse (und Glutaminolyse) bis zum Laktat Energie zu gewinnen. Dabei entsteht aber nur gerade der 15. Teil der Energiemenge, den sie auf dem „Normalweg" über den Zitratzyklus erhalten würde (*v. Ardenne*).

Das ist zum Überleben zu wenig. Die Myokardzelle wird aufgerieben. Jetzt werden lysosomale Enzyme frei, die gerade in diesem milchsauren Milieu ihr Wirkungsoptimum haben, während andere Enzyme denaturiert werden und die Flexibilität der Erys herabgesetzt wird. Die lysosomalen Enzyme lösen die Zelle auf und greifen die Umgebung an (*v. Ardenne, Buddecke*).

Der Mikroinfarkt ist entstanden und zieht Kreise. Es ist vorstellbar, daß an dieser Stelle Strophanthin verhindernd angreift, daß es die Übersäuerung beseitigt, die Ery-Flexibilität wiederherstellt, die lysomalen Enzyme dadurch wieder beruhigt, die Myokardzelle veranlaßt, „unauffällig" zu sterben, wie die anderen Myokardzellen es ja auch irgendwann tun.

Die Grenze des Infarktes ist dort, wo die Blutströmung um den Infarkt herum groß genug ist, um die aggressiven Substanzen genügend schnell zu verdünnen und abzutransportieren.

Dieser Effekt der Fließverbesserung ist es wohl, den man an der ASS so schätzt. Aber ASS ist ein Enzymgift, es zerstört Panthenol, Baustein des Acetyl-Co-A. (*Schweigart*).

Da Strophanthin auch eine Fließverbesserung bewirkt (*v. Ardenne*), ist es das bessere Mittel.

Der Anlaß für den Verfasser dieses Berichtes, sich mit oralem Strophanthin zu beschäftigen, war der Tod eines Patienten an einem Herzinfarkt in einer berühmten Universitätsklinik, 2 Tage vor seiner geplanten Entlassung. Die auslösende Ursache ist unbekannt geblieben. Der Patient wollte sich eigentlich nur mal „richtig" untersuchen lassen, er hatte zeitweise leichte Angina-pectoris- Beschwerden. Nach den Zwischenberichten, die ich erhielt, lag nichts Besonderes vor, es ging ihm gut.

Zu dieser Zeit wurde ich auf die Bücher und die Berichte der Autoren *v. Ardenne, Baroldi, Kern, Rothmund, Schöffler* u. a. in den „Rundbriefen der Gesellschaft für Infarktbekämpfung" aufmerksam.

Einige in Frage kommende Patienten erhielten Strophanthin als „Strodival" zusätzlich zu ihren bisherigen Medikamenten und mit Magnesiumorotat in der von den oben genannten Autoren vorgeschlagenen Dosierung. Was man schon nach kurzer Zeit von diesen Patienten zu hören bekam, war sehr beeindruckend.

Angina-pectoris-Beschwerden verschwanden besser als durch andere Medikation, und sichere Infarkte sind bei richtiger Einnahme von „Strodival" und „Magnesiumorotat" nicht mehr vorgekommen.

Die Therapieempfehlung lautet:

Dauerbehandlung mit 2–3mal 1 Kapsel „Strodival spezial" (à 6 mg) perlingual und 2mal 1 Tabl. „Magnesiumorotat". Bei Anfällen von Herzschmerzen **sofort** perlingual 2 Kapseln (= 12 mg) alle 3–5 Min. bis zum Nachlassen der Schmerzen. Beim ersten Arztkontakt erhielten die Patienten zusätzlich 1/4 mg g-Strophanthin und 5 ml Magnesium-Diasporal intravenös.

Bei Reizerscheinungen der Mund- und Magenschleimhaut Übergang auf „Strodival mr" (magenresistent – à 3 mg). Davon 3mal 2 bis 3mal 3, ausnahmsweise auch 3mal 4 Kapseln schlucken, täglich und für dauernd.

Diese Behandlung hat bisher niemandem geschadet, aber vielen geholfen.

Literatur

[1] *Ardenne, M. von:* Sauerstoff-Mehrschritt-Therapie. 4., neubearb. Aufl. Thieme-Verlag, Stuttgart 1987.

[2] *Ardenne, M. von:* Sonderdruck Nr. 273 aus „Erfahrungsheilkunde" 6/ 1982.

[3] *Ardenne, M. von:* Beiträge in den „Rundschreiben der Gesellschaft für Infarktbekämpfung".

[4] *Buddecke, E.:* Grundriß der Biochemie. Verlag W. de Gruyter, Berlin 1977.

[5] *Kern, Berthold:* Der Myokardinfarkt. Haug-Verlag, Heidelberg 1974.

[6] *Baroldi, G., Scomazzoni, G.:* Coronary circulation in the normal and the pathologic heart. Office of the Surgeon General Department of the Army, Washington, D.C. 1967.

[7] *Rothmund, W.:* Kurzfibel der kardiologischen Praxis. In: „Der Myokardinfarkt", s.o.

[8] *Schöffler, H.H.:* Wissenschaftskreis Herzinfarkt. In: „Der Myokardinfarkt", s.o.

[9] *Schöffler, H.H.:* Myokardinfarkt. A.W. Gentner-Verlag, Stuttgart 1980.

[10] Rundbriefe, der „Gesellschaft für Infarktbekämpfung", zur Verfügung gestellt vom „Strodival"-Hersteller Herbert-Arzneimittel, Wiesbaden.

Korrespondenzadresse:
Dr. med. *Heinz-Werner Pauls*
Arzt für Innere Medizin
Koppelstraße 8, 49635 Badbergen

Überreicht durch Herbert Arzneimittel GmbH, wissenschaftlicher Strodival®-Service

Der Strodival®-Service informiert Sie gerne über Strodival®, Strodival® spezial und Strodival® mr.

HERBERT ARZNEIMITTEL GMBH
Kreuzberger Ring 13
65205 Wiesbaden
Telefon: 06 11/9 77 82-16